JAN 1 1 1968

LANE MEDICAL LIBRARY OF
STANFORD UNIVERSITY
300 PASTEUR ROAD
PALO ALTO, CALIFORNIA

Digitized by the Internet Archive
in 2026

https://archive.org/details/IA40152001_0054

993

Aus dem Pathologischen Institut
der Martin Luther-Universität Halle-Wittenberg
(Direktor: Professor Dr. I. Wätjen)

Über entzündliche Veränderungen an der Lingua plicata und ihre Bedeutung für den Gesamtorganismus

INAUGURAL-DISSERTATION

zur Erlangung des Grades eines Doktors
der Zahnheilkunde
der Hohen Medizinischen Fakultät
der Martin Luther-Universität Halle-Wittenberg

Vorgelegt von

GÜNTER PESCH
approbierter Zahnarzt
aus Drossen (Nm.)

LANE MEDICAL LIBRARY
SAN FRANCISCO

Halle (Saale) 1939

Eduard Klinz Buchdruck-Werkstätte Halle (Saale), Dölauer Str. 14

Aus dem Pathologischen Institut
der Martin Luther-Universität Halle-Wittenberg
(Direktor: Professor Dr. I. Wätjen)

Über entzündliche Veränderungen an der Lingua plicata und ihre Bedeutung für den Gesamtorganismus

INAUGURAL-DISSERTATION

zur Erlangung des Grades eines Doktors
der Zahnheilkunde
der Hohen Medizinischen Fakultät
der Martin Luther-Universität Halle-Wittenberg

Vorgelegt von

GÜNTER PESCH
approbierter Zahnarzt
aus Drossen (Nm.)

Halle (Saale) 1939

Eduard Klinz Buchdruck-Werkstätte Halle (Saale), Dölauer Str. 14

1. Berichterstatter: Prof. Dr. Wätjen.

2. Berichterstatter: Prof. Dr. Dörffel.

Tag der mündlichen Prüfung: 14. Juli 1939.

Gedruckt mit Genehmigung der Medizinischen Fakultät.

INHALT.

I. Einleitung:

a) Anatomie und Histologie der Faltenzunge im Vergleich zur normalen Zunge.
b) Pathologische Furchung.
c) Wesen der Lingua plicata.

II. Hauptteil:

a) Lingua plicata als günstiger Nährboden für Infektionen.
   1. Begründung.
   2. Besprechung an Hand der Untersuchungen.
   3. Tabellarische Aufstellung und Auswertung.
   4. Zusammenfassung.

b) Bedeutung dieser infektiös-entzündlichen Veränderungen.
   1. Für Zunge und Mundhöhle.
   2. Für den Gesamtorganismus.

c) Vergleich von ähnlichen Veränderungen an Zunge, Gaumenmandel und Wurmfortsatz.

d) Zusammenhänge dieser Befunde.

III. Schluß: Allgemeine Zusammenfassung.

Alle pathologischen Prozesse der Mundhöhle müssen das Interesse des Zahnarztes voll und ganz erwecken. Sie können für den gesunden und kranken Zahn von Bedeutung werden. Die entzündlichen Veränderungen stehen hierbei in erster Reihe. Als bisher wenig beachtete Quelle oraler Infektion steht auch die Faltenzunge in Frage, sodaß die Verfolgung der entzündlichen Veränderungen an ihr in ihrer Bedeutung zunächst für die Mundhöhle, dann aber auch für den Gesamtorganismus wichtig erscheint.

I. a) Als Faltenzunge bezeichnet man eine Anomalie der Oberflächengestaltung, bei der neben dem sulcus medianus auch in den vorderen und seitlichen Partien des Zungenrückens symmetrische oder fast symmetrische Faltungen erkennbar sind. Die makroskopisch betrachtete Faltenzunge läßt bei ihrer starken Verschiedenheit betreffs der Furchen und ihrer Richtung doch bestimmte Grundformen erkennen, die sich nach dem Verlauf dieser Furchen abgrenzen lassen. Die Tiefe der Falten ist dabei variabel und hat für die Einteilung keine Bedeutung, wohl aber für entzündliche Prozesse daselbst. Mehrere Autoren haben der Lingua plicata zur besseren Übersicht eine tabellarische Einteilung gegeben (Payenville, Urbantschitsch, Wätjen, Löser), wobei die der beiden letzteren am umfassendsten ist. Man unterscheidet danach zwei Hauptgruppen, solche mit median-sagittaler Furche und solche ohne diese. Die weitere Einteilung richtet sich nach dem Verlauf aller Furchen zu ihr, zueinander und bezüglich der Divergenz oder Konvergenz zur Zungenspitze.

Wesentlicher als der Faltenverlauf sind die histologisch wahrnehmbaren Abweichungen der Faltenzunge, denn sie geben uns genauere Einsicht in ihr Wesen und sind nicht ohne Bedeutung für entzündliche Prozesse. Kurz sei hier die Histologie der normalen Zunge gestreift. An glatten Zungen sind die Papillae filiformes gleichmäßig verteilt, sodaß sich makroskopisch ein einheitliches, sammetartiges Aussehen ergibt. Histologisch sehen wir eine Verhornung an diesen Papillen, die sich meist gegen das Nachbargewebe abgrenzt. Sowohl die Anordnung der Gefäße als auch die Verlaufsrichtung der Muskulatur sind für die Zungenoberfläche typisch. Zwischen der Tunica propria und Fascia linguae verlaufen horizontal gestellte Gefäße. Sie schicken ihrerseits vertikal zu ihnen gerichtete Gefäße in das Stratum papillare. Die Muskelfasern inserieren an der Fascia linguae und die dadurch gebildete Linie ist ziemlich regelmäßig.

Betrachtet man im Mikroskop das Epithel einer Zunge mit nur geringer Oberflächenfaltung, so kann man keinen Unterschied gegenüber dem Epithel glatter Zungen feststellen. In der Tiefe aber erkennt man auch hier schon strukturelle Unterschiede. In den

Grundstock der Falten ziehen Bündel quergestreifter Muskulatur, die oftmals fast vertikal verlaufen und hier inserieren.

Je ausgesprochener die Faltung wird, umso mehr weicht die Struktur der Schleimhaut von der Norm ab. Schließlich hat auch das Epithel kein normales Aussehen mehr. Der Epithelbesatz am Grund der Faltentäler erscheint verdünnt.

Abb. I.

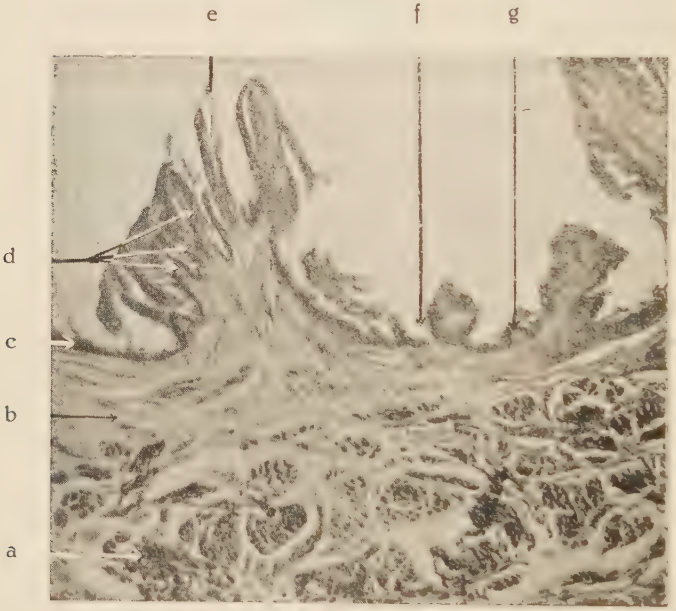

a = Muscularis, b = Tunica propria und Fascia linguae, c = Epithel, d = dicht gedrängte Papillen am Faltenberg, die verlängert erscheinen, e = Faltenberg, f = Faltental, g = Papillenrudiment im Faltental.

Die Papillen fehlen hier fast völlig oder sind nur als Rudiment sichtbar (s. Abb. I). Die Abhänge der Faltentäler zeigen dasselbe Bild, während sich auf der Höhe der Falten die Papillen gehäuft auf engen Räumen dicht zusammendrängen (s. Abb. I). Sie erscheinen vergrößert (s. Abb. I), was aber wohl weniger ein Ausdruck von Hypertrophie als vielmehr der Effekt dichter Papillenanhäufung und dadurch bedingter Verlängerung ist, wie das auch Wätjen schon betont hat. Dieser schildert den Vorgang folgendermaßen: „An den Faltenkämmen drängen sich vielfach die Papillen auf engen Räumen, sie sind schmal, mitunter, aber keineswegs immer, länger als gewöhnlich ausgezogen mit entsprechend tief herabreichenden, inter-

papillären Epithelleisten. Eine Hyperthrophie der Papillen wird so leicht vorgetäuscht, doch ist zu bedenken, daß hoch hinauf in den Grundstock der Faltenberge zugleich mit der Muskulatur die mit dem Periumysium fest verbundene Submucosa zieht, die sich auch hier an der eigentlichen Papillenbildung nicht beteiligt." — Etwa folgendermaßen kann man sich das Bild der Veränderungen im Faltental und -berg entstanden denken. Bekanntlich treten die Faltenberge da auf, wo Muskulatur und Schleimhaut locker zusammenhängen. Hier wird sich infolge des größeren Volumen der Zungenschleimhaut gegenüber dem Zungenkörper bei der Faltenzunge erstere aufwerfen. Es entstehen damit Faltenberge. Durch diesen Vorgang bilden sich gleichzeitig Faltentäler dort, wo eine festere Bindung der Schleimhaut mit der Muskulatur besteht. Die Faltenberge üben durch die Bewegung nach außen auf die Schleimhaut in den Faltentälern eine Zugwirkung aus, es kommt zu einer Oberflächenspannung in der Tiefe und an den Abhängen der Faltentäler, welche nur durch den Verlust der dortigen Papillen teilweise gemildert wird. Die Folge dieser Spannung ist eine Abnahme der Epitheldicke und eine Zellformveränderung innerhalb des Tales. Die Faltenberge dagegen sind im Papillenbereich über die Norm entspannt, so daß hier eine Fülle von Papillen sich dicht zusammendrängt und damit diese scheinbare Verlängerung bedingt, wie schon betont ist. Der Epithelbesatz der Faltenberge zeigt fast stets stärkere Hyperkeratosis als der des Faltentales, wie ich aus eigenen Untersuchungen vorwegnehmen möchte. Hierbei ist eine diffuse allgemeine Verhornung über die Grenzen der Papillae filiformes zu beachten.

Es ist leicht zu verstehen, daß die Verschiebung der Epithellage auch mit einem Umbau der tieferen Schichten einhergeht. Es ist dies eine den Oberflächenverhältnissen angepaßte Gewebsanordnungen Man sieht, daß der Grundstock der die Papillen tragenden Falten außer von der Tunica propria auch von der Fascia linguae und Muscularis gebildet wird. Die an der Fascia linguae inserierenden Muskelzüge haben hier einen vertikalen Verlauf und erreichen manchmal sogar die äußerste Grenze der Faltenpapillen, sodaß man auch diesen wellenartigen Verlauf wie am Epithel verfolgen kann. Die Gewebsschichten unter den Faltenbergen sind stark gelockert und maschig, während sie unterhalb der Faltentäler eine starke Spannung erkennen lassen und dicht gedrängt und verschmälert sind. Dieser Zugrichtung folgen auch die Gefäße, die normalerweise zwischen der derb fibrösen Schicht der Fascia linguae und Tunica propria liegen und hier in vertikaler Richtung bis in den Grundstock der Faltenberge hinaufziehen, wo die für die Papillen bestimmten Kapillaren dem zur Folge spitzwinklig abgehen.

b Im Gegensatz zu dieser Faltenzunge gibt es Faltungen, die offenbar ganz anderer Aetiologie sind und schon durch eine unsymmetrische Anordnung der Falten ihre Zugehörigkeit zur Faltenzunge

ausschließen. Hierher gehören die Folgezustände primär-entzündlicher, auch luetischer Affektionen, wie Löser nach Angaben von Barthélémy erwähnt, indem sich Falten durch die starke Vernarbung bei luetischen Prozessen bilden. Gaucher geht sogar so weit, daß er die hereditäre Lues als die einzige Ursache für diese Anomalie annimmt.

c) Die Ansichten über die Aetiologie der Faltenzunge waren jahrelang sehr verschieden. Man hat an mannigfache Ursachen gedacht, an eine allgemeine Abmagerung (Ebstein und Vogel), an ein Mißverhältnis zwischen Wachstum des Kiefers und der Zunge (Kaposi), an eine abnorme Entwicklung des Musculus superficialis, in dessen weite Lücken sich die Schleimhaut einsenkt und an eine allgemeine Hyperthrophie, nämlich der Schleimhaut und ihrer papillären Anteile. Nach Ansicht von Partsch entsteht eine Lingua plicata durch Akromegalie, indem die Zunge gleichmäßig mit dem Wachstum des Kiefers größer wird und das Relief der Zungenoberfläche durcheinander laufende Querfalten zeigt. Die letztere Anschauung wurde von Löser auf Grund vergleichender Messungen am Sektionsmaterial unwahrscheinlich gemacht. Erst in den letzten Jahren hat die Anschauung Boden gewonnen, daß die Faltenzunge als eine Differenz zwischen dem Zungenkörpervolumen und ihrer Schleimhaut gilt, welche eine kongenitale Bildungsanomalie ist, aber erst mit dem Wachstum des Menschen in Erscheinung tritt (Wätjen). Es handelt sich hier um ein stärkeres Wachstum der Schleimhaut. Am Neugeborenen ist eine Faltung nicht erkennbar, sie wird mit dem Wachstum der Zunge dort zuerst auftreten, wo die Schleimhaut mit der Muscularis äußerst locker verbunden ist. Da die Faltenzunge oft bei neuropathisch belasteten Individuen (R. Schmidt) und mit degenerativen Erscheinungen an anderen Organen gefunden wird, wird sie heute als eine Art degeneratives Stigma angesehen (J. Bauer).

Ich habe bei meinen Untersuchungen auch besonders auf Mißbildungen im Gesamtorganismus geachtet. Dem Vorkommen von Mißbildungen sowie aus dysontogenetischer Keimversprengung hervorgegangenen Gewächsen — vielleicht auch bei einem Teil bösartiger Neubildungen — muß deshalb nachgegangen werden, weil ja gewöhnlich eine Mißbildung — und die Faltenzunge ist ja eine solche — nicht allein vorkommt, sondern in Gemeinschaft mit anderen. So seien folgende Mißbildungen des bearbeiteten Sektionsmaterials hier beigefügt, die in der später angeführten Tabelle nochmals zusammengefaßt sind. In je einem Fall fand sich Adenom des Darmes, Rectumpolyp, fötale Lappung der Niere, offenes Foramen ovale und in zwei Fällen Rindencysten der Niere; elf von 41 haben als Todesursache maligne Neubildung, ein Prozentsatz, der fast die gleiche Höhe wie bei Lösers Material erreicht (11 von 39). Andere Mißbildungen wie Hufeisenniere, Rindenadenome der Nieren im Verein mit Rectumpolypen, Coecum mobile oder Sagittalfurche der Leber, wie dies Wätjen angibt, waren

hier nicht anzutreffen. Payenville nennt Zahnmißbildungen an erster Stelle.

II. a) 1. Die spaltenförmigen Durchfurchungen der Zungenoberfläche, die manchmal mehr flachere-muldenförmige, manchmal tieferekeilförmige Zerklüftungen der Zungenschleimhaut bilden, sind besondere Retentionsstellen und begünstigen als solche auch starke Ansiedlung von Bakterien. Diese können durch die hier vermehrte Wärme und die Abgeschlossenheit sich rasch entwickeln und bedeuten dann für das Wohlergehen des Menschen eine Gefahr. Verstärkt und begünstigt werden diese Vorgänge durch eine schlechte Mundpflege oder schweres Darniederliegen eines Patienten, denn in solchen Fällen ist die Resistenz herabgesetzt und eine Infektion leichter möglich. Es bildet sich durch Zersetzung des angesammelten Detritus und durch die Bakterien ein toxisches Produkt, welches zu Infiltrationen an der Faltenzunge führt, womit gleichzeitig ein gutes histologisches Kennzeichen für derartige Reizzustände geliefert ist. Wätjen und Löser haben auf diese Infiltrationen schon hingewiesen. Eine Betrachtung der Oberflächenveränderung gerade am Epithel in den Faltentälern erscheint hier angebracht, da diese als Ursache für Infiltrationen wohl auch in Betracht gezogen werden kann. Bekanntlich bietet das Epithel einen Schutz gegen die toxischen Stoffe jeder Art. Durch die Faltung und die damit verbundene Zugwirkung in den Faltentälern kommt es, wie schon erwähnt, zu einer Epithelverdünnung und Zellformveränderung. Außerdem ist es wohl verständlich, wenn durch die Dehnung der Schleimhaut und damit der Zelle des Epithels gleichfalls die Ernährungsmöglichkeit dieser vermindert ist. Oft beobachtete degenerative Verfettungen sprechen dafür. Diese beiden Faktoren, Abnahme der Wandstärke und nutritive Störungen der Epithelzellen in den Faltentälern bestimmen wohl mit die Größe der Infektionsmöglichkeit neben den toxischen, angesammelten Produkten.

2. Während zweier Semester untersuchte ich im Pathologischen Institut der Universität Halle-Wittenberg Faltenzungen am Leichenmaterial. Es galt hier zunächst zu beobachten, wie weit entzündliche Veränderungen an der Faltenzunge anzutreffen waren. Von 500 Zungen waren 41 Faltenzungen ausgesprochener Art, davon zeigten 31 hinsichtlich entzündlicher Veränderungen positiven Befund, während nur 10 Untersuchungen ein negatives Ergebnis zeitigten. Löser fand in 282 Fällen des Freiburger Materials 39 Mal Faltenzungen, also einen wesentlich höheren Prozentsatz. In allen Fällen wurden verschiedene Querschnitte der Zunge untersucht. Zu diesem Zweck war bei allen Zungen Hämatoxylin-Eosinfärbung an Paraffinschnitten und Oxydasefärbung an Gefrierschnitten durchgeführt. Eine Bakterienfärbung nach Gram führte ich in 10 Fällen aus. Es erwies sich, daß fast alle bei der Faltenzunge auftretenden entzündlichen Infiltrate vorwiegend durch Leukozyten gebildet waren und also mehr einen akuten Cha-

rakter trugen, während nur 2 positive Fälle keine Leukozyten aufwiesen und damit mehr chronisch-granulierend waren. Bei diesen Untersuchungen nach primär-entzündlichen Veränderungen an der Lingua plicata wurden gewöhnlich oberflächlich gelagerte, eng begrenzte Herde vorgefunden. Diese Infiltrate erfaßten meist nur das Epithel des Faltentales und die Tunica propria, während in wenigen Fällen der Prozeß sich weiter ausbreitete.

Abb. II.



Oxydasereaktion.
a = Faltental, b = Epithel, c = Leukozyteninfiltrat.

Solche abgegrenzten Infiltrate waren an Faltenzungen ohne Hyperkeratosis und ohne Beläge zu sehen (siehe Abb. II). Belegte Faltenzungen zeigten eine diffus-eitrige Entzündung, die sich über Faltenberge und -täler hinzog. Sehr oft befand sich der primär-entzündliche Herd nicht genau am Grund des Tales, sondern an einen der beiden Abhänge (siehe Abb. II), was wohl mit der Epitheldicke und nutritiven Störung der dortigen Zellen infolge der erhöhten Spannung in Einklang zu bringen ist. In einem Fall konnten phlegmonöse Ausbreitungen beobachtet werden, welche bis in die Muskularis hineinreichten und teilweise Neigung zur Abszedierung zeigten.

Abb. III.



Oxydasereaktion.

a = Muskularis, b = Tunica propria und Fascia linguae, c = Ulcus, d = Faltental, e = Reste des Epithels.

Ein anderes Mal kam es zu kleiner Geschwürsbildung, sie lag im Faltental und ging mit stärkerer Infiltration einher, die schon die Muskularis erfaßt hatte (siehe Abb. III). Eine ausgedehnte Epithelläsion ist hier anzutreffen, wie sie sicher oft an der entzündeten Faltenzunge vorkommt und nur deshalb nicht häufig gefunden ist, weil keine Serienschnitte gefertigt wurden. Aus dem Charakter der entzündlichen Vorgänge an der Faltenzunge kann man somit 3 Typen isolieren, die „Glossitis simplex", wenn ein abgegrenzter Abschnitt der Mukosa mit Leukozyten durchsetzt ist, die „Glossitis phlegmonosa", wenn größere Strecken mehr streifenförmig befallen sind und die „Glossitis ulcerosa", wenn Geschwürsbildung im Faltental erfolgt.

3. Die gefundenen Verhältnisse sind in der folgenden Übersichtstabelle dargestellt:

Tabelle.

Sektions-nummer u. Jahr	Alter	Geschlecht	Hauptkrankheit und Todesursache	Mißbildungen an and. Organen	Tiefe der Faltungen	Bel
S. 178 1931	68 J.	weiblich	Schwere Atherosklerose, Chron. Herzaneurysma		+	-
S. 179 1931	38 J.	weiblich	Coma diabet., Atrophie d. Pankreas		+	-
S. 190 1931	20 J.	männlich	Chron. Endokarditis, Rheuma. v. 2 J.		++	-
S. 194 1931	48 J.	männlich	Aspirationsgangraen, Empyem		+	-
S. 198 1931	51 J.	männlich	Lobäre Pneumonie		+	-
S. 204 1931	78 J.	weiblich	r. Ovar. i. carzinomat. Degeneration, Peritonitis		+	-
S. 223 1931	69 J.	männlich	Pankreasgewebsnekr., Diabetes.		++	-
S. 232 1931	36 J.	weiblich	Postpneum. Empyem l., Perikard., Meningitis.		++	+
S. 248 1931	34 J.	männlich	Diabetes, Follik. Angina beiders. Sept. Allg. Zst.		++	+
S. 251 1931	61 J.	männlich	Ca. d Pankreas schwanz. Metast., Adip. Cordis.		+	-
S. 255 1931	43 J.	männlich	Starkstromverbrennung		++	-

Hyperkeratosis	Infektion	Erreger	Tonsille, Darm Appendix	Sepsis
+++	—			
++	—			
+	++			
++	+			
++	+ Granul. Pfropf — Oxydase		Chron. atroph. Gastritis	
+	+		Chron. Gastritis	
++	++		Tonsillen-Pfröpfe. Chron. atroph. Gastrit.	
—	+++		Tonsillen-Pfröpfe	
++	++		Gastritis mucos., Hochgrad. Foll. Angina	Sept. Allg. Zust. m. entz. Milztumor
+++	—			
+	+ Granul. Pfropf — Oxydase			

Sektions-nummer u. Jahr	Alter	Geschlecht	Hauptkrankheit und Todesursache	Mißbildungen an and. Organen	Tiefe der Faltungen	Bel
S. 257 1931	53 J.	männlich	Pyaemie, Otit. chron., Bronchopneum. Pleuritis		+++	+
S. 281 1931	63 J.	weiblich	Nierenbeck. Konkrement, Pyelonephritis		+++	–
S. 282 1931	23 J.	weiblich	Confl. Herdpneum., Fibrin. Pleurit.		++	+
S. 285 1931	46 J.	weiblich	krebz. Entart. Kystoaden. d. Ovariums, Eitr. Pyeloneph.		+++	–
S. 287 1931	70 J.	männlich	Schw. Staublunge ohne Tbc.		+++	–
S. 294 1931	70 J.	männlich	Erysip. d. Gesichts., Sept. Milztum.		+++	+
S. 302 1931	73 J.	weiblich	Hämorh. Enzephalit., Diabet. mell.		++	–
S. 317 1931	53 J.	weiblich	Zerfall. Ca., Recid.		+	–
S. 337 1931	52 J.	männlich	Strikt. d. Urethra, Eitr. Ureterit., Pyelonephr.		+	++
S. 368 1931	45 J.	männlich	Motorradunfall, Schädelbruch		+	–
S. 379 1931	45 J.	weiblich	Extirp. d. Uterus., Tötl. Lungenembol.		++	++

Hyper-keratosis	Infektion	Erreger	Tonsille, Darm Appendix	Sepsis
++	++		Gastritis mucosa . . Duod. Geschwüre	
+	+++	Kettenkokk. Diplokokk.	Vernarbte Tonsillen	Milztumor Septischer
++	+			
–	+++		Verwachsungen um den Wurm-fortsatz	
+++	–			
+	+++	Kettenkokk. Diplokokk.		Septischer Milztumor
+++	–			
+++	–			
+	++			
+++	–			
+	++	Kettenkokk. Diplokokk.		

Sektions-nummer u. Jahr	Alter	Geschlecht	Hauptkrankheit und Todesursache	Mißbildungen an and. Organen	Tiefe der Faltungen	Beläge
S. 431 1931	66 J.	männlich	Atheroskl. d. Nieren., Herzhypertroph., Frisch. Blutungsherd		+++	+
S. 434 1931	80 J.	weiblich	Atroph. Lebercirrh., Var. des Oesophag., Tötl. Blutung.		+	—
S. 446 1931	61 J.	weiblich	Ca. d. Hepaticus, Ikt. melas		++	++
S. 454 1931	37 J.	weiblich	Entf. Fibrosark. d. Unterlippe, Melanocytoblast., Metastas.		++	—
S. 457 1931	57 J.	weiblich	Stenos. Ca. d. Flexu. sigmoid., Kot. Peritonit.		+++	—
S. 485 1931	67 J.	männlich	Ca. d. Prostat., diff. Peritonit.	Multipl. Rindencyst. d. Niere	++	—
S. 487 1931	25 J	männlich	Oesophag. Perfor., Pleuraemp.		+++	—
S. 493 1931	39 J.	männlich	Cholelith., diff. Periton.		++	—
S. 519 1931	28 J.	weiblich	Cavern. Lungenphthis.	r. foet. Lappung d. Niere	++	++
S. 523 1931	52 J.	männlich	Lebercirrh., Verblutg. aus Magenvarix	Rindencysten d. Niere	+	—
S. 536 1931	59 J.	männlich	Aortenl., chron. indurat. Tbc., Akute Vergiftung		++	—

Hyper-keratosis	Infektion	Erreger	Tonsille, Darm Appendix	Sepsis
−	++			
+++	−			
−	+++	Kettenkokk. Diplokokk.		
−	+++			
++	++	Kettenkokk. Diplokokk.	Vernarb. Ulcus d. Mag., Frisch. Ulc. d. Duod. anf.	
+	+++	Kettenkokk. Diplokokk.		
+	++	Kettenkokk. Diplokokk.		
++	+		Fr. Geschw. d. Mag.	
−	+++	Kettenkokk. Diplokokk.		Septische Milzschwellung
+	++		Tonsillarpfröpfe, Schleim. Gastrit.	
+++	−			

Sektions-nummer u. Jahr	Alter	Geschlecht	Hauptkrankheit und Todesursache	Mißbildungen an and. Organen	Tiefe der Faltungen	Beläge
S. 537 1931	79 J.	männlich	Ca. d. Papill. duodeni, Kachex.		++	++
S. 542 1931	59 J.	weiblich	Chron. Bronchit., Ca. d. Gallenbl., Kachex., Anaemie		++	—
S. 544 1931	54 J.	männlich	Hochgrad. Pneumon.		++	+
S. 552 1931	61 J.	männlich	Diabet. Pyäm. n. diabet. Zehengangrän.	Adenom a. d. Außens. d. Darmes	+	—
S. 579 1931	58 J.	männlich	Chron. Cavern. Lungenphthis.		++	++
S. 582 1931	74 J.	weiblich	Gasbildung, Phlegmone, Lungenembol.		++	+
S. 623 1931	60 J.	weiblich	Stenos. Rect. Ca. Peritonitis.	Rectumpolyp	++	+++
S. 694 1931	24 J.	weiblich	Zustand n. Appendekt. u. Abort., Fibrin. Pleur. u. Peritonit.	Offenes For. ovale	+	++

Hyperkeratosis	Infektion	Erreger	Tonsille, Darm, Appendix	Sepsis
−	+++	Kettenkokk. Diplokokk.		
+	++		Gastritis	
−	++	Kettenkokk. Diplokokk.	Tonsillarpfröpfe	
+	+			Septischer Milztumor
−	++			
−	++			
−	+++			
−	+		Tonsillitis, Appendizitis	

Aus dieser ist besonders gut zu ersehen, wie weit Zungenbeläge und Hyperkeratosis auf die Infektionsmöglichkeit fördernd oder hemmend einwirken und wie sie sich gegenseitig in ihrer Einwirkung schwächen oder gar aufheben können. Beobachtet sind diese Beziehungen an dem vermehrten oder verminderten Auftreten von Leukozyten bei gleichzeitig bestehender Hyperkeratosis oder Belägen, oder bei Antreffen beider zur selben Zeit. Besprechen wir zuerst die Befunde bei bestehender, gut ausgeprägter Hyperkeratosis. An Fall 178 der Tabelle sieht man die Tiefe der Falten mit einem –, die Beläge mit —, und die Hyperkeratosis mit +++ angeführt, genau wie im Fall 251, 368 und 438, und bei allen war eine Infektion nicht vorhanden. (–). Aber auch Fälle, wo die Faltung sehr tief angelegt war (———) und eine gleichzeitige, starke Hyperkeratosis bestand (— — —), zeigten keine Infektion (287), — es fehlten also Leukozyten und andere Entzündungszellen —, wenn die Zunge nicht gleichzeitig einen Belag aufwies. Ein ganz anderes Ergebnis zeigten belegte Faltenzungen. Hier war auch bei nicht sehr starker Faltung schon eine sehr beträchtliche Leukozytenansammlung anzutreffen, wie es deutlich an Fall 294, 446, 557 und 623 ersichtlich ist. Trafen eine Hyperkeratosis mit Belägen an einer Faltenzunge zusammen, ergab die Untersuchung je nachdem, ob ersteres oder letzteres überwog, einen negativen oder mehr oder weniger stark positiven Befund.

Es werden also Zungenbeläge jeglicher Art für die Infiltrationen begünstigend wirken, diffuse Verhornung, wie sie oft an der Faltenzunge anzutreffen war, für das Zungenorgan erhöhten Schutz bedeuten, weil dadurch vielleicht der Abschluß gegen die Außenwelt dichter und dem Eindringen der Bakterien oder toxischen Stoffen damit mehr Einhalt geboten ist. Für die letztere Auffassung spricht auch, daß gerade an den 10 nicht entzüdlich-veränderten Faltenzungen solche erhöhte Hyperkeratosis zu beobachten war. Treffen Beläge und Hyperkeratosis an einer Faltenzunge zusammen, hemmen sie sich gegenseitig in ihrer Wirkung auf die Infektionsmöglichkeit und können sich bei gleich starker Einwirkung gegenseitig durch ihren Antagonismus in ihrem Einfluß aufheben.

Weiter ist in 6 Fällen der Tabelle eine gleichzeitig bestehende Tonsillitis, in einem Fall vernarbte Tonsillen und in 5 Fällen septischer Milztumor angeführt.

Ebenso ist das Antreffen entzündlicher Veränderungen am Magen in 17 Fällen infizierter Faltenzungen vermerkt. Doch auf diese Erscheinungen soll erst später eingegangen werden.

Wie die Tabelle zeigt, waren in allen auf Bakterien untersuchten, entzündlich-veränderten Faltenzungen als pathogene Erreger vorwiegend Diplokokken und auch Kettenkokken anzutreffen.

4. Zusammenfassend erhält man folgende Punkte:

Die Lingua plicata ist als Retentionsstelle und durch die Veränderung am Epithel im Faltental günstig für Infektionen.

Die Zahl der gefundenen primär-entzündlichen Veränderungen ist verhältnismäßig hoch, sie beträgt nach dem allerdings nicht sehr großen vorliegenden Material 75,6 %.

Die Lagerung der Infiltrate ist gewöhnlich oberflächlich, abgegrenzt im Faltental.

Beläge begünstigen die Infektionsmöglichkeit, erhöhte, flächenhafte Hyperkeratosis schützt vor Infektion, beide gemeinsam schwächen oder heben sich in ihrem Einfluß auf.

b) 1. Diese entzündlichen Erscheinungen an der Faltenzunge haben für die ganze Zunge wohl nur in den seltensten Fällen einen vorübergehenden Einfluß. So zeigte Fall 190 des vorliegenden Materials neben solcher Zellinfiltration an der Oberfläche auch eine kleine Abszeßbildung in der Muskularis in Nähe der Zungenspitze mit Neigung zu phlegmonöser Ausbreitung. Im Fall 519 fand sich ein Ulcus an der Zunge vor. Eine dauernde schädigende Einwirkung auf die Zunge muß man wohl in Abrede stellen, da diese Entzündungsherde fast nur oberflächlich in den Zungentälern anzutreffen waren.

Ein Übergreifen der Entzündung auf die Mundhöhle konnte nicht beobachtet werden. In 6 Fällen fanden sich neben einer Infektion an der Faltenzunge auch eine Tonsillitis vor und in einem Fall vernarbte Tonsillen. Gleich von vornherein muß der Gedanke abgelehnt werden, als bestünde irgend eine unmittelbare Beziehung zwischen der entzündeten Faltenzunge und einer anderen Entzündung in der Mundhöhle, z. B. der Tonsillitis. Man bedenke nur, wie oft eine Tonsillitis auftritt, auch ohne Faltenzunge und wie wenig sie doch gerade bei der Zahl der infizierten Faltenzungen anzutreffen war, 6 mal akute Tonsillen und einmal vernarbte Tonsillen unter 41 Faltenzungen.

2. Es fragt sich nun, und gerade dann, wenn man Wätjens Ausdruck von „Primärinfekt" in der Faltenzunge sensu strictiori auffassen wollte, ob tatsächlich von solchen entzündlichen Herden in den Tälern der Faltenzunge weitergreifende Prozesse, vielleicht sogar Erkrankungen des ganzen Körpers, ausgehen können. Man darf nicht verkennen, daß es vielleicht durch entzündliche Vorgänge der Mundhöhle, die schon physiologischer Weise massenhaft Erreger beherbergt, durch vermehrtes Verschlucken dieser Bakterien zu einer Alteration des Verdauungskanals kommen kann. Man könnte in Anlehnung an die Auffassung von Herz, der mit Guinon die Entstehung von Entero-Colitis bei Anginen durch Verschlucken der Infektionserreger oder gar die Entstehung einer Appendizitis hierdurch für möglich hält, dem Gedanken Raum geben, ob nicht auch gelegentlich eine infizierte Faltenzunge derartige Folgeerscheinungen auslösen kann. Aber wenn ein so kritischer Kopf, wie Aschoff ‚für die Entstehung der Appendizitis, die Art der Herkunft der Diplokokken aus der Mundhöhle oder aus dem Darm unentschieden läßt, so ist damit die hier erwähnte Mög-

lichkeit eines Zusammenhangs zwischen entzündeter Faltenzunge und Darmerkrankung mehr als in Frage gestellt. Gerade wenn man annimmt, daß der Magen durch seine Sekretion massenhaft Bakterien vernichtet, ist es äußerst fraglich, ob solche kleinen Infektionsherde einen Einfluß durch ihre Bakterienansammlung in der Mundhöhle auf Magen und Darm haben können. Wohl fanden sich in 7 der vorliegenden Fälle eine Gastritis im Magen vor, aber auch für diese Fälle ist keineswegs sicher, ob bakterieller Einfluß die Krankheitserscheinungen ausgelöst hat.

Septische Allgemeininfektionen bei entzündeter Faltenzunge sind wohl sicher auszuschließen, hierfür geben auch die 5 angeführten Fälle von septischem Milztumor keinen Anhalt. Vielmehr ist aus der Hauptkrankheit oder Todesursache die Aetiologie der septischen Milzschwellungen zu erkennen. So ist hierfür in Fall 248 die hochgradige follikuläre Angina, in Fall 281 wahrscheinlich die bestehende Pyelonephritis, in Nr. 294 Erysipel des Gesichts, bei 519 die miliare Streuung bei bestehender Lungentuberkulose und in Fall 252 die Pyämie nach diabetischer Zehengangrän als Ursache für den septischen Milztumor in Betracht zu ziehen.

c) Die Entzündungserscheinungen, wie man sie bei der nicht belegten Faltenzunge ausschließlich in den Faltentälern sehen kann, werden hier so sehr in den Vordergrund gestellt, weil man aus diesen Affektionen eine Retentionserscheinung oder Retentionsfolge irgendwelcher toxischer Stoffe an der betreffenden Stelle glaubte erschließen zu können und ähnlich oberflächlich gestaltete Organe durch ihre Retention toxischer Produkte auch Affektionen aufweisen. Es drängt sich daher der Vergleich mit den Krankheitsabläufen an diesen Organen auf, nämlich am Processus vermiformis und den Tonsillae palatinae.

Der Wurmfortsatz ist ein in seiner Gestaltung äußerst variabler Anhang des Coecums. Er kann sehr wechselnd geformt sein. Während beim Neugeborenen der lymphatische Apparat noch schwach entwickelt ist, bildet er sich mit jedem weiteren Jahr stärker aus und trägt zu der ausgesprochenen, nach Aschoff für Entzündungserscheinungen besonders wichtigen Furchung bei. Auch die Appendix bietet damit eine gute Retentionsmöglichkeit und kann auf dieser Basis leichter von einer Infektion heimgesucht werden. Nach Aschoff bildet sich „der Anfall oft in Stunden aus und bedingt so gewaltige Veränderungen bis in die tiefsten Schichten, daß diese gar nicht mit der geringen Epithelläsion in Einklang gebracht werden können". Es besteht hierin also ein Unterschied von wesentlicher Bedeutung zwischen der infizierten Appendix und -Faltenzunge, daß sich nämlich im letzteren Fall die Entzündung nur lokal an der Epithelläsion im Faltental entwickelt und nur an belegten Zungen sich weiter ausbreitet aber oberflächlich bleibt.

Wie am Processus vermiformis haben wir an der Tonsille unregelmäßige Oberflächengestaltung, sogar sehr hohen Grades und damit

ebenfalls die Retentionsmöglichkeit toxischer Stoffe. Hierdurch ist an der Tonsille das Zustandekommen entzündlicher Prozesse wohl begünstigt und durch ihre Kryptenbildung sehr wahrscheinlich. Hierzu können noch irgendwelche Einflüsse fördernd auf die Infektion mitwirken, die eine Verminderung in der Resistenz dieses Organs oder des Organismus bedingen.

Bei den entzündeten, auf Bakterien untersuchten Faltenzungen fanden sich regelmäßig Diplokokken im Verein mit Kettenkokken in der Überzahl vor, Erreger, die auch bei der Appendizitis und Tonsillitis eine Rolle spielen. Aber trotz der Gleichheit der Erreger und der ähnlichen Oberflächengestaltung bei entzündlich-veränderter Faltenzunge, Tonsillitis und Appendizitis sind solche Beziehungen mehr theoretischer Natur und durch das vorliegende Sektionsmaterial nicht zu stützen.

d) Die Ansicht von Kretz über hämotogene Beziehungen zwischen Tonsillitis und Appendizitis, indem die Erreger also mit dem Blute von der Tonsille zur Appendix oder umgekehrt gelangen, kann auf entzündete Faltenzungen nicht angewandt werden. Die Zunge besitzt im Bereiche der Falten, also im vorderen Abschnitt der Zunge, kein lymphadenoides Gewebe. Es fehlt demnach eine innere strukturelle Gleichheit, die eine Beziehung auf hämatogenem Wege möglich machen würde.

Eine Beziehung zwischen Tonsillitis und Appendizitis durch Infektion einer Appendix von einer Tonsillitis von der Schleimhautseite her durch Verschlucken pathogener Erreger hält Guinon und Herz für möglich. Aber eine denkbare Analogie zwischen diesen Krankheitsbildern und der entzündeten Faltenzunge auf demselben Wege zu suchen hat wie schon oben betont ist, wenig für sich. Wenn eine Beziehung allein zwischen Tonsillitis und entzündeter Faltenzunge auf diese Weise möglich wäre, so ist das primär erkrankte Organ wohl immer die Tonsille, da Entzündungserscheinungen daselbst häufiger und heftiger auftreten. Auch die 6 angeführten Fälle aus dem vorliegenden Material sind wohl in der gleichen Weise zu deuten.

Aschoff dagegen spricht von einer dritten Möglichkeit. Er schreibt: „Woher die Erreger der Appendizitis stammen, ob sie bereits als virulente Diplokokken per os aufgenommen, dort anginöse Prozesse auslösen und dann erst in der Appendix zur Ansiedlung gelangen, die Appendizitis also eine Art kontagiöse Erkrankung ist, die sich an übertragbare Mundhöhlen- und Rachenkrankheiten anschließt, oder ob Keime, was wahrscheinlich, schon normalerweise in Mundhöhle und Darm vorkommen und Virulenzsteigerung erfahren, ist bisher nicht zu entscheiden.“ Aschoff läßt damit offen, ob eine Beziehung unmittelbar oder nur mittelbar besteht. Es ist also durchaus nicht sicher, ob eine Virulenzsteigerung hierbei maßgebend ist, sie ist aber wahrscheinlich, wie Aschoff schreibt. Ob auf diesem Wege eine allerdings nur mittelbare Beziehung ebenfalls zur entzündeten Faltenzunge gesucht

werden kann, ließ sich an vorliegendem Material nicht ermitteln. Auch der Fall 694 (Appendizitis, Tonsillitis und Glossitis einer Lingua plicata) läßt hierin keinen Schluß zu, wenn man bedenkt, daß so gewaltige Veränderungen, wie Tonsillitis und vor allem Appendizitis, auch bei nicht bestehender Faltenzunge, eine Glossitis mit Zungenbelag nach sich ziehen können und die Entzündungserscheinungen an dieser Faltenzunge nur von ganz geringem Ausmaß waren.

C. Zusammenfassend ist zu sagen. — Die Faltenzunge kommt ziemlich selten vor (Löser 39 mal auf 242 Sektionen, Pesch 41 mal auf 500 Sektionen — 8,2 bis 16 %). — Sie entwickelt sich erst im Laufe des Wachstums aus einer latenten, kongenitalen Anlage (Wätjen). — Entsprechend der Faltung findet sich stets ein tiefgreifender anatomischer Umbau vor. — Ferner darf auf weitere Mißbildungen im Organismus hingewiesen werden, wie sie Wätjen und Löser hervorheben und wie sie sich auch im vorliegenden Material verschiedentlich vorfanden. — Faltungen infolge luetischer Prozesse haben nichts mit der Lingua plicata zu tun. — In einem relativ hohen Prozentsatz der Faltenzungen treten Entzündungen auf (75,6 %). — Entzündungsprozesse an der Faltenzunge entwickeln sich in der Regel im Faltental nach der Art eines Primärinfekts (Wätjen). Der Entzündungsprozeß ist in der Regel umschrieben und dringt nicht in die Tiefe, nur bei starkem Zungenbelag erstreckt er sich über größere Zungenbezirke. — Die häufig vorkommende Hyperkeratosis (in 70 % der eigenen Fälle) scheint das Auftreten von Entzündungsprozessen an der Faltenzunge zu erschweren, Zungenbeläge dagegen (in 39,2 %) scheinen es zu begünstigen. — Die entzündlichveränderte Faltenzunge hat wahrscheinlich keinen schädigenden Einfluß auf die Mundhöhle. — Beweise für Schädigung des Gesamtorganismus durch eine infizierte Faltenzunge liegen nicht vor. — Direkte Beziehungen zwischen Glossitis bei Faltenzunge und Tonsillitis resp. Appendizitis können nicht festgestellt werden, es sei denn das Auftreten von Glossitis bei jenen akuten Krankheiten.

LITERATURVERZEICHNIS.

Aschoff: Pathologische Anatomie. Bd. II, 1928, S. 787.

Ebstein und Schwalbe: Handbuch der praktischen Medizin. 1899.

Cohnheim: Vorlesungen über allgemeine Pathologie. Bd. I, 1882.

Dietrich: Grundriß der allgemeinen Pathologie. 1927.

Guttmann: Die Syphilis mit besonderer Berücksichtigung ihrer Erscheinungen im Munde. 1920.

Henke-Lubarsch: Handbuch der speziellen pathologischen Anatomie und Pathologie. Bd. IV, 1926.

Herz: Die akuten Infektionskrankheiten in ihren Beziehungen zum Verdauungsapparat. 1913, S. 374.

Kaufmann: Spezielle pathologische Anatomie. 1911.

Kraus u. Brugsch: Spezielle Pathologie und Therapie. Bd. II, V, 1923.

Kretz, J.: Die hämorrhagischen Diathesen. 1930.

Löser: Lingua plicata. Inaugural-Dissertation, Freiburg 1922.

Mayer: Über das Zusammentreffen von Bildungsanomalien mit körperlicher Minderwertigkeit. 1911.

Merkel: Topographische Anatomie. 1907.

Misch: Grenzgebiete zwischen Medizin und Zahnheilkunde. 1922.

Partsch: Zunge und Gebiß, Dtsch. Monschr. f. Zahnheilk., H. 5, S. 324, 1909.

Pfeiffer: Allgemeine und experimentelle Pathologie. 2. Aufl., 1927.

Port-Euler: Lehrbuch der Zahnheilkunde. 1920.

Rauber-Kopsch: Lehrbuch der Anatomie. 1920.

Ribbert: Lehrbuch der speziellen Pathologie und der speziellen pathologischen Anatomie. 1902.

Rickert: Lehrbuch der pathologischen Anatomie. 1905.

Rieke: Haut- und Geschlechtskrankheiten. 1920.

Schäffer: Lehrbuch der Histologie und Histogenese. 1922.

Schech: Krankheiten der Mundhöhle, des Rachens und der Nase. 1890.

Schmaus-Herxheimer: Grundriß der pathologischen Anatomie. 1919.

Schmidt: Über Diathesen, Dyskrasien und Konstitutionsanomalien. W. kl. Wochenschr. 1911.

Schwalbe: Allgemeine Mißbildungslehre. T. 1, 1906.

Strümpel: Lehrbuch der Pathologie und Therapie. 1889.

Wätjen: Zur Kenntnis der Lingua plicata. Verhandlg. d. dtsch. path. Ges. 1923 in Göttingen.

Wetzel: Lehrbuch der Anatomie für Zahnärzte. 1922.

Ziegler: Lehrbuch der pathologischen Anatomie. 1898.

Ziemsen: Spezielle Pathologie und Therapie. 1885.

LEBENSLAUF.

Bin am 6. Juni 1908 in Lissa i. Posen geboren, evangelischer Konfession und deutschstämmig. Meine Eltern sind die Hugo und Elsbeth, geb. Pusch, Pesch'schen Eheleute, wohnhaft in Potsdam-Babelsberg, Am Sportplatz. Ich besuchte folgende Schulen:

1. v. 6.—9. Jahr die Volksschule in Lissa,
2. v. 9.—11. Jahr das Comenius-Gymnasium in Lissa,
3. v. 11.—12. Jahr das humanistische Gymnasium in Berlin-Friedenau,
4. i. 12. Jahr die höhere Kadettenanstalt in Potsdam,
5. v. 12.—15. Jahr das humanistische Gymnasium in Görlitz,
6. v. 15.—19. Jahr das Domgymnasium in Merseburg,
7. v. 19.—23. Jahr die Universität Halle-Wittenberg,

wo ich 1931 meine Approbation als Zahnarzt erhielt. Seit 1932 bin ich in Drossen (Nm.) als Zahnarzt in eigener Praxis tätig.

Eduard Klinz Buchdruck-Werkstätte Halle (Saale), Dölauer Str. 14
Spezialdruckerei für wissenschaftliche Werke und Dissertationen